脳神経外科

当科は「脳血管障害を中心に超急性期から予防まで幅広く治療」に取り組んでいます

脳血管障害の背景

脳血管障害には、「脳梗塞」「脳出血」「くも膜下出血」が含まれ、その死亡率は、減少傾向にはあるものの、2020年の統計では、7.5%と報告されており、ガン、心疾患、老衰に次いで、第4位となっています。一方で、40-64歳で介護が必要になる患者の51%が、脳血管障害が原因であるとされており、生産年齢に与える影響も大きいため、より早く、適切に、更には予防というところが、我々に求められている役割と考えています。

対象疾患

① 脳梗塞
② 脳出血
③ くも膜下出血
④ これらの原因となりうる「**未破裂脳動脈瘤**」「**内頸動脈狭窄症**」

さらに

内科とも協力して、リスクファクターのコントロールを行うことで、一次予防ならびに二次予防をおこなっています。

超急性期脳梗塞に対する血栓回収療法

脳梗塞は、ただ寝っ転がしておく疾患ではなくなってます。急性期の血栓溶解療法(tPA)のみならず、カテーテルを用いて血栓を取り除くことにより、劇的な症状改善が得られる可能性のある疾患です。

96歳　女性

娘と同居でADL自立。前日深夜にトイレに行ったのを娘が確認するも、朝6時にベッド脇で倒れているのを発見。
救急隊接触時、左上下肢完全麻痺と右共同偏視あり

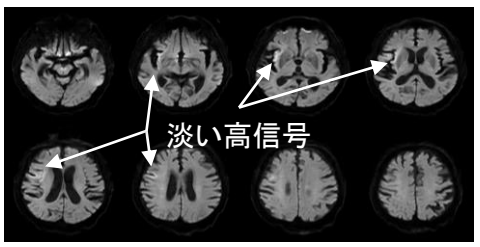

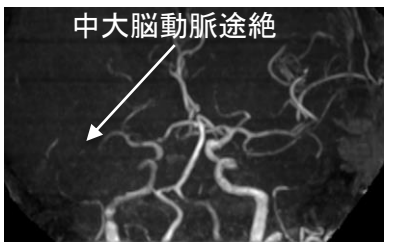

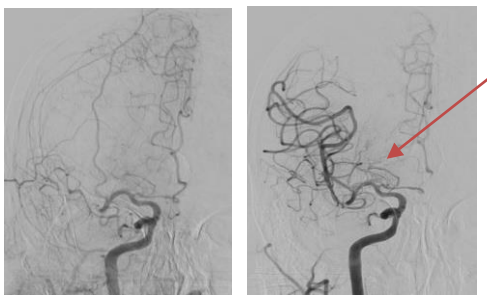

完全再開通！

day 1　会話可能
day 2　歩行開始
day 3　経口摂取開始
day 20　自宅退院

回収された血栓

未破裂脳動脈瘤に対するコイル塞栓術

46歳男性　脳ドックで偶然に発見された6mmの未破裂中大脳動脈瘤

未破裂脳動脈瘤に対するフローダイバーター留置術

細かいメッシュでできたステントを留置して、瘤内の自然血栓化を促して、閉塞させる治療

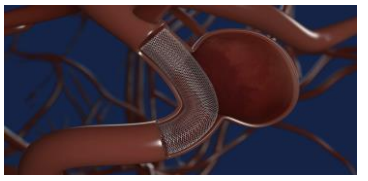

84歳女性　眼球運動障害で発見

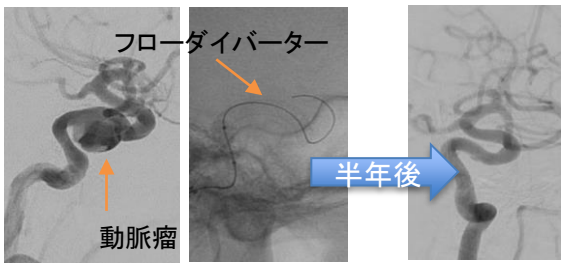

未破裂脳動脈瘤に対するクリッピング術

53歳女性　くも膜下出血の家族歴があり、念のために受けたMRIで偶然に発見された6mmの未破裂右中大脳動脈瘤

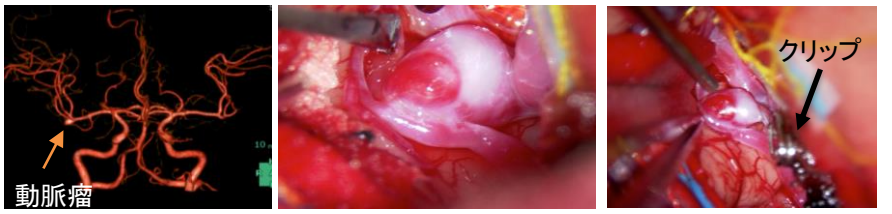

脳出血に対する内視鏡による血腫除去

90歳女性　ADL自立。意識障害と左上下肢麻痺で発見され搬送

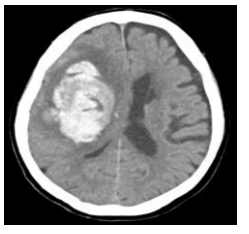

高齢ではあるが、家族の希望もあり
低侵襲な内視鏡手術を選択

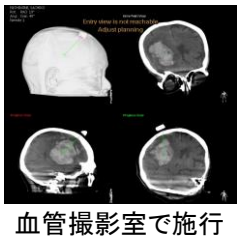

血管撮影室で施行

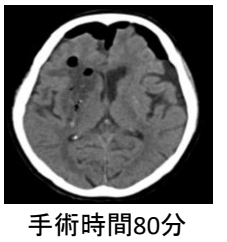

手術時間80分

麻痺の改善は得られなかったが、経口摂取可能な状態まで回復

内頸動脈狭窄症に対するステント留置術
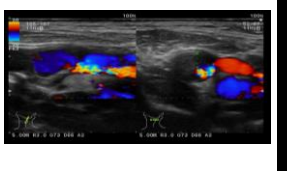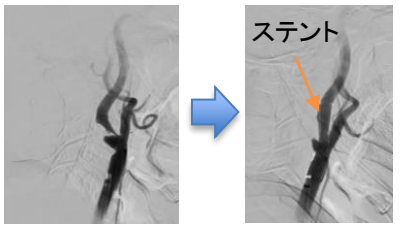
87歳男性　近医での超音波検査で偶然に左内頸動脈狭窄を指摘